Capítulo 1

Anatomía del sistema respiratorio

Anatomy of the respiratory system

Guillermo Andrés Libreros Mojica
Universidad Santiago de Cali. Cali, Colombia
https://orcid.org/0000-0002-6266-0317
guillermo.libreros00@usc.edu.co

Luz Edith Pérez Trejos
Universidad del Valle. Cali, Colombia
https://orcid.org/0000-0002-7907-7339
luz.perez@correounivalle.edu.co

José Julián Bernal Sánchez
Universidad Santiago de Cali. Cali, Colombia
https://orcid.org/0000-0001-9708-8536
jose.bernal00@usc.edu.co

Resumen

Introducción: La anatomía es el estudio de la estructura del cuerpo y es considerada una de las ciencias básicas médicas más antiguas y fundamentales para la formación de profesionales de la salud. Este capítulo permite recopilar información relevante sobre la anatomía del sistema respiratorio. De acuerdo a algunos autores, el sistema respiratorio está compuesto por los conductos aéreos y los pulmones, los cuales suministran oxígeno a la sangre para la respiración celular y eliminan el dióxido de carbono. **Materiales y métodos:** Se realizó una revisión bibliográfica actualizada de libros de texto fundamentales de anatomía. **Resultados:** Los autores de este capítulo, realizaron

Cita este capítulo / Cite this chapter

Libreros Mojica GA, Bernal Sánchez JJ, Pérez Trejos LE. Anatomía del sistema respiratorio. En: Carvajal Tello N, editora científica. Técnicas de fisioterapia respiratoria: Perspectivas de práctica basada en la evidencia. Cali, Colombia: Universidad Santiago de Cali; 2021. p. 19-43.

una descripción sistemática, concreta y organizada de cada una de las estructuras que componen el sistema respiratorio. De igual manera, los apartados están ilustrados con imágenes que acompañan la lectura y orientan visualmente, así como espacialmente las estructuras mencionadas. **Conclusiones:** Para el estudio de las ciencias de la salud, especialmente, la fisioterapia respiratoria, se hace fundamental la integración de estos conceptos para la atención inicial del paciente y para el entendimiento de las condiciones de salud específicas encontradas. De igual manera, estos conceptos soportaran las técnicas y estrategias utilizadas para el manejo terapéutico específico del sistema respiratorio.

Palabras clave: anatomía, sistema respiratorio, nariz, faringe, laringe, tráquea, bronquios, bronquiolos, tráquea, pulmón, pleura.

Abstract

Introduction: Anatomy is the study of the structure of the body and is considered one of the oldest basic medical sciences and fundamental for the training of health professionals. This chapter allows to compile from relevant information about the anatomy of the respiratory system. According to some authors, the respiratory system is composed of the air passages and the lungs, which supply oxygen to the blood for cellular respiration and eliminate carbon dioxide. **Materials and methods:** An updated bibliographic review of fundamental anatomy textbooks was performed. **Results:** The authors of this chapter made a systematic, concrete and organized description of each of the structures that compose the respiratory system. Likewise, the sections are illustrated with images that accompany the reading and orient visually, as well as spatially the structures mentioned. **Conclusions:** For the study of health sciences, especially respiratory physiotherapy, the integration of these concepts is essential for the initial care of the patient and for the understanding of the specific health conditions encountered. Likewise, these concepts will support the techniques

and strategies used for the specific therapeutic management of the respiratory system.

Keywords: anatomy, respiratory system, nose, pharynx, larynx, trachea, bronchi, bronchioles, trachea, lung, pleura.

Introducción

Este capítulo denominado *Anatomía del sistema respiratorio*, está orientado a la descripción de las estructuras anatómicas del sistema respiratorio; inicia con las generalidades del sistema respiratorio que incluyen las características histológicas regionales de la vía aérea, posteriormente se detallan las estructuras que forman parte de la vía aérea superior que incluye nariz y que comprende: nariz externa, cavidad nasal, los senos paranasales que se clasifican en maxilar, frontal, esfenoidal, etmoidal, y la faringe con sus partes nasofaringe, orofaringe y laringofaringe.

Así como, las estructuras de la vía aérea inferior dentro de las que se encuentran la laringe con la descripción de los seis cartílagos, tres de ellos impares que son: el cartílago epiglotis, el cartílago tiroideo y el cartílago crícoideo; tres de ellos son pares que comprenden: los aritenoideos, los corniculados y los cuneiformes. Además, se describen los músculos laríngeos: cricotiroideo, cricotiroideo posterior y lateral, tiroaritenoideo, vocal, tiroepiglótico, aritenoideo transverso, aritenoideo oblicuo. La tráquea con su bifurcación llamada carina en los bronquios principales derecho e izquierdo.

Los bronquios con su segmentación bronquial derecha que va a los lóbulos superior, medio e inferior, y el izquierdo para los lóbulos superior e inferior del pulmón. Posteriormente se describe la subdivisión en bronquiolos y el acino pulmonar que incluye cuatro estructuras anatómicas de importancia para el proceso de intercambio gaseoso que son los bronquiolos respiratorios, conductos alveolares, sacos alveolares y alvéolos.

La última parte del capítulo presenta los pulmones con sus características anatómicas relevantes, ápex, caras, base, cisuras y la pleura clasificada como visceral y parietal.

Generalidades del sistema respiratorio

El sistema respiratorio está conformado por estructuras encargadas del transporte e intercambio de gases entre el exterior y la sangre. El oxígeno ingresa al cuerpo para ser distribuido a los tejidos, mientras que el dióxido de carbono que se produce durante el metabolismo celular, es eliminado hacia exterior.

Otras funciones importantes son la termorregulación, la humectación y la descontaminación del aire inspirado. El recorrido del aire comienza en la nariz y pasa por diversas estructuras anatómicas hasta llegar a los pulmones, en los cuales se realiza el intercambio gaseoso a través de las delgadas paredes de los alvéolos, por lo que funcionalmente se dividen en vía aérea superior y vía aérea inferior.

Los componentes presentan algunas características comunes, tales como la presencia de un epitelio de revestimiento con cilios y células (figura 1), que sirven para humedecer el aire inspirado y también para limpiar y englobar respectivamente los gérmenes o partículas extrañas que llegan a penetrar en las vías respiratorias (1).

Figura 1. Características histológicas regionales de la vía aérea.

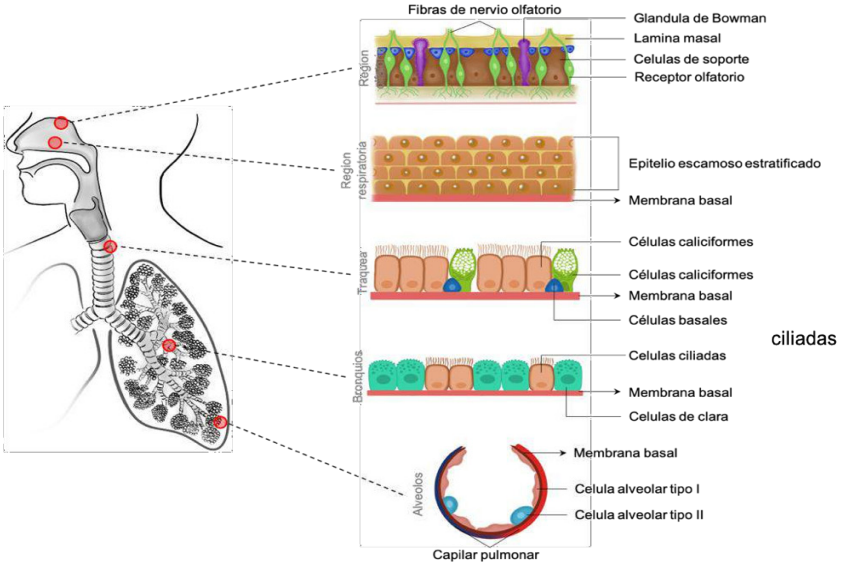

Fuente: Adivitiya; Kaushik, M.S.; Chakraborty, S.; Veleri, S.; Kateriya, S. Mucociliary Respiratory Epithelium Integrity in Molecular Defense and Susceptibility to Pulmonary Viral Infections. Biology 2021, 10, 95. https://doi.org/10.3390/biology10020095.

A continuación, en la tabla 1 se describen las características regionales del epitelio característico del sistema respiratorio.

Tabla 1. Características regionales de la vía aérea.

	REGIÓN RESPIRATORIA	TRÁQUEA	BRONQUIOS	ALVÉOLOS
MUCOSA	Revestida por epitelio escamoso estratificado	Está revestida por epitelio seudo estratificado cilíndrico ciliado con células caliciformes	El epitelio pasa de seudo estratificado cilíndrico ciliado con células caliciformes a simple cilíndrico ciliado. Dentro de los diferentes tipos celulares destacan las células ciliadas y las células clara.	La superficie interna de los alvéolos está revestida por dos tipos fundamentales de células: alveolares epiteliales planas (tipo l) y alveolares grandes (tipo ll)
DIÁMETRO	3 cm	2.5 cm	1.5 cm	0.3 mm

Fuente: Elaboración propia.

Vía aérea superior

La vía aérea superior está conformada por la nariz y la faringe, esta última a su vez se clasifica en orofaringe, nasofaringe y laringofaringe. A nivel nasal se modifica el aire antes de que llegue a los pulmones, cambia la temperatura y lo filtra para reducir la contaminación (figura 2).

Figura 2. Pared lateral de la cavidad nasal.

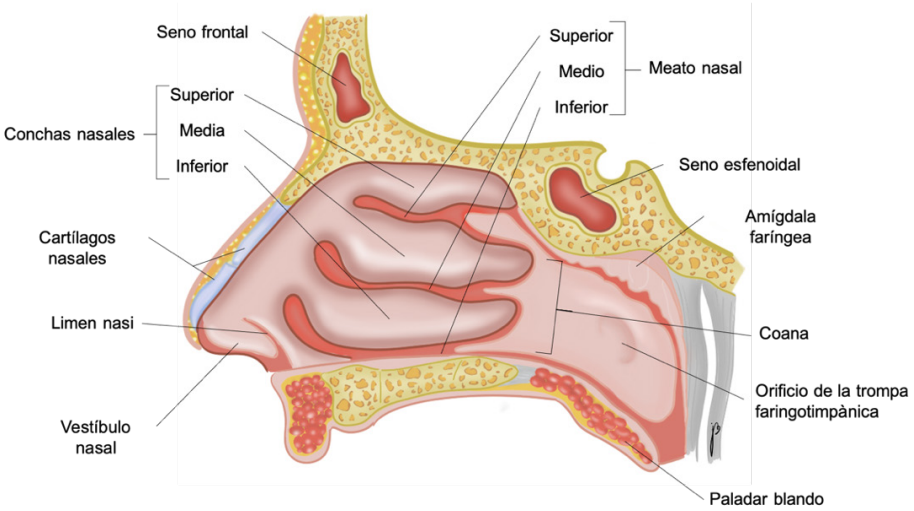

Fuente: Elaboración propia.

Toda el área respiratoria está revestida por una mucosa gruesa que posee el epitelio respiratorio, que se encuentra sobre una membrana basal y se apoya en una lámina propia, la cual contiene glándulas mucosas y serosas, y células propias del tejido conjuntivo como linfocitos y macrófagos. Esta lámina propia se adhiere bien al hueso o al cartílago situado por debajo; debido a esto es frecuente que en cirugía llamen a la mucosa de esta región mucoperiostio y mucopericondrio (2).

La superficie del epitelio está recubierta normalmente de mucus procedente de las células caliciformes y de las glándulas de su lámina propia. La mucosa produce aproximadamente medio litro de líquido

en 24 horas. El mucus y las partículas de polvo son desplazados hacia atrás por el movimiento ciliar que posee el epitelio; de esta manera, son deglutidos o expectorados. Cada célula ciliada posee de 15 a 20 pestañas vibrátiles de unos 7 µm de alto (2).

Nariz

La nariz es la parte superior del sistema respiratorio y varía en tamaño y forma en cada persona; a continuación se describe la nariz externa, la cavidad nasal y los senos paranasales (2).

Nariz externa

Se representa de forma triangular y sobresale de la cara, está unida a ella a través de la raíz que se ubica entre las dos órbitas, la raíz se continua hacia abajo con el dorso o puente de la nariz, hasta llegar al ápex. En la base de la nariz se encuentran las narinas separadas por el septo nasal en la línea media y la porción lateral denominada ala nasal (2).

Las estructuras que conforman la nariz son osteo cartilaginosas, la parte superior corresponde a los huesos nasales derecho e izquierdo articulados entre sí en la línea media y con los procesos frontales de la maxila lateralmente. Se continúa hacia abajo con los cartílagos nasales de tejido fibroso, el **cartílago lateral** se une arriba al hueso nasal y a la maxila lateralmente, en la línea media se une al cartílago del lado contrario y así forman el dorso de la nariz. El **cartílago alar mayor** presenta forma elíptica o de U formando el ala de la nariz. Adicionalmente, se encuentran pequeños cartílagos llamados **nasales accesorios** y **alares menores (2).**

Cavidad nasal

En el interior de la nariz se encuentra el tabique nasal que es parcialmente óseo y parcialmente cartilaginoso, divide la cavidad nasal en dos partes llamadas fosas nasales. El componente óseo del tabique

nasal está formado por la lámina perpendicular del hueso etmoides y por el vómer, los cuales se articulan y en la línea media separa a las fosas nasales. La porción cartilaginosa está formada por cartílago hialino denominado cartílago septal. En la porción anterior por detrás de las narinas se observa una dilatación que corresponde al vestíbulo nasal, que contiene gran cantidad de glándulas sebáceas y pelos que se denominan **vibrisas**, que son las encargadas de limpiar el aire de partículas de polvo. En las paredes laterales se pueden identificar las conchas superior, media e inferior con revestimiento de mucosa que se conocen como **cornetes** (figura 2) y entre ellos los meatos nasales, que corresponden a los espacios delimitados entre una fosa y la inmediatamente inferior. En la parte posterior **las coanas** se abren a la faringe (2).

Senos paranasales

Los senos paranasales son excavaciones neumáticas que se encuentran en los huesos que ayudan a formar las paredes de la cavidad nasal; contienen aire y están cubiertos por mucosa que produce secreción la cual es drenada a través de orificios ubicados en las paredes laterales de la cavidad nasal hacia los **meatos**. Los senos paranasales son el seno maxilar, el seno frontal, el seno esfenoidal y el seno etmoidal o celdillas etmoidales (anteriores, medias y posteriores) (2).

El **seno maxilar** es el más grande, está ubicado en el cuerpo de la maxila y tiene forma piramidal, en la pared medial desemboca en el meato medio a través del orificio del seno maxilar.

El **seno frontal** se ubica posterior al arco superciliar en el cuerpo del hueso frontal por arriba del techo de la órbita, son dos separados por un septo y drenan a través del orificio del seno frontal, hacia el infundíbulo etmoidal drenando al meato medio.

El **seno esfenoidal** se ubica en la parte posterior de la cavidad nasal, son dos senos separados por un septo en el cuerpo del hueso esfenoides, se abre en el receso esfenoidal para drenar al meato superior.

El **seno etmoidal** o **celdillas etmoidales** se conforma por numerosas cavidades ubicadas en la parte superior de la cavidad nasal que se clasifican en anteriores, medias y posteriores; las anteriores y las medias drenan al meato medio y las posteriores al meato superior.

Faringe

La faringe es un tubo músculo membranoso que mide entre 12 y 15 cm de longitud, se extiende por delante de la columna cervical y por detrás de la cavidad nasal, oral y laríngea, desde la base del cráneo hasta el nivel del cuerpo C6 donde se continúa con el esófago (figura 3). La comunicación con las cavidades antes mencionadas permite dividirla en: parte nasal o nasofaringe, parte oral u orofaringe y parte laríngea o laringofaringe (3).

Figura 3. Vía aérea superior (vista lateral).

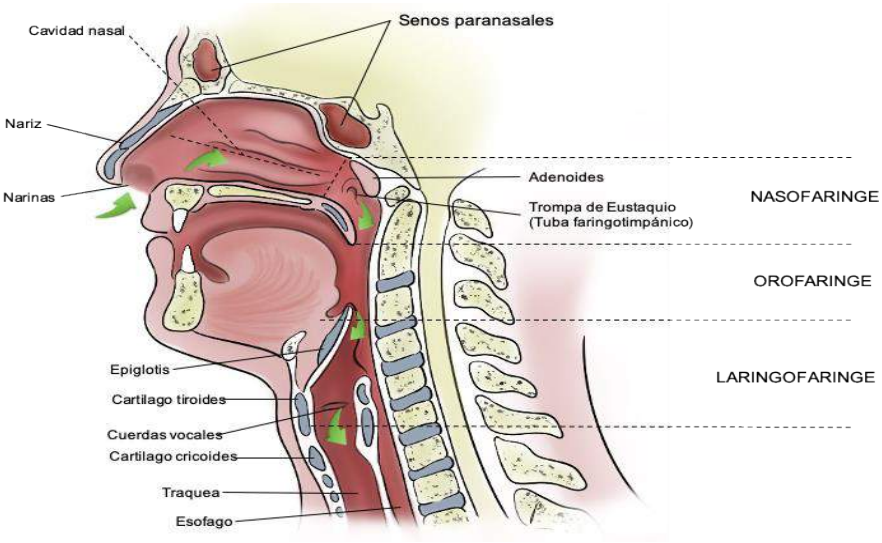

Fuente: Elaboración propia.

Nasofaringe: Por nasofaringe se entiende el tramo comprendido entre la base del cráneo y el paladar blando. Hacia la parte posterior está al nivel de C1 y por anterior se comunica con la cavidad nasal a

través de las coanas. Tiene dos estructuras de importancia: **el orificio faríngeo de la trompa (tuba) auditiva**, que se encuentra en la pared lateral, y la **tonsila tubárica** (adenoides) que corresponde a un tejido linfoide presente en la pared posterior y que va involucionando con la edad. En caso de aumento de tamaño de este tejido, se produce una obstrucción parcial de la vía aérea y dificulta el paso de tubos nasotraqueales.

Orofaringe: La orofaringe se extiende desde el paladar blando hasta el borde superior de la epiglotis. En la parte posterior están los cuerpos de C2 y C3 y anterior se abre hacia la cavidad oral a través del istmo de las fauces, y toma contacto con el tercio posterior de la lengua. Lateralmente se encuentran las tonsilas palatinas (amígdalas) y sus pilares. Las paredes de la orofaringe no son rígidas, por lo que colapsan ante el desarrollo de presiones negativas o disminución en el tono muscular de las estructuras que la forman.

Laringofaringe: Constituye la porción más distal de la faringe y comprende el segmento que está entre el borde superior de la epiglotis y el borde inferior del cartílago cricoides entre los segmentos IV, V y VI de las vértebras cervicales. Se comunica con la laringe a través de la abertura superior o ádito laríngeo, a cada lado se ubican los **recesos piriformes** (3).

Vía aérea inferior

Se habla de vía aérea inferior a partir del vestíbulo laríngeo hasta la porción más distal del árbol bronquial que comprende los alvéolos, donde se realiza el proceso de intercambio gaseoso con la red capilar con la que se relaciona, función que es trascendente para el metabolismo celular. La vía aérea inferior está conformada por la laringe, la tráquea, los bronquios, los bronquiolos y los alvéolos (4).

Laringe

La laringe es una estructura semirrígida conformada por cartílagos articulados entre sí y reforzados por ligamentos, conecta la faringe con la tráquea y es importante para evitar la entrada de materiales extraños hacia el árbol bronquial. A su vez, la laringe contribuye en funciones de fonación y deglución gracias a la contracción de músculos esqueléticos que modifican la posición de los cartílagos que sirven de punto de inserción de los mismos.

La laringe tiene una posición anterior y mediana en el cuello, las medidas varían con la edad y el sexo, en el niño recién nacido su longitud aproximada es de 2 cm, mientras que en adultos mide 5 cm de longitud aproximadamente, siendo mayores las dimensiones en el hombre que en la mujer. La laringe se proyecta a nivel de la CIII o CIV y CVI.

La laringe se sitúa por debajo del hueso hioides, se relaciona por delante con la glándula tiroidea, los músculos infrahioideos, la fascia cervical y la piel. Por detrás se relaciona con la laringofaringe con la musculatura prevertebral y los cuerpos de las vértebras. A los lados se relaciona con los vasos y nervios del cuello.

Su estructura consta de seis cartílagos tres son impares y tres pares, que tienen como función darle soporte estructural a la laringe. Los impares son: el cartílago epiglotis, el cartílago tiroideo y el cartílago crícoideo. Los cartílagos pares son: aritenoideos, los corniculados y los cuneiformes (figura 4) (4).

Figura 4. Cartílagos laríngeos (vista anterior, vista posterior, vista lateral corte sagital).

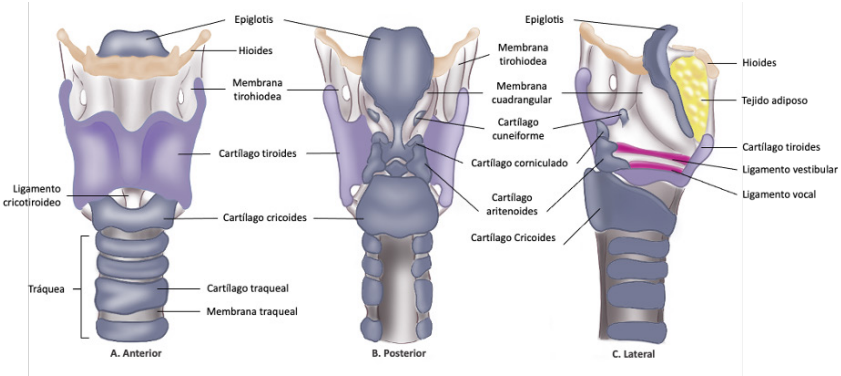

Fuente: Elaboración propia.

Cartílago epiglótico o epiglotis: Tiene forma de hoja, está constituido por un cartílago elástico y situado por detrás de la raíz de la lengua y del hueso hioides. Se describe una cara anterior y una posterior, un extremo superior más ancho y redondo y un extremo inferior más angosto que corresponde al **pecíolo** de la epiglotis. Por delante, se relaciona con el hueso hioides, con la cara incisura tiroidea posterior y con el dorso de la lengua a través de los pliegues glosoepiglóticos mediano y laterales. Hacia atrás se relaciona con los cartílagos aritenoideos por el pliegue aritenoepiglótico, delimitando el borde superior del orificio laríngeo.

Cartílago tiroideo: Es el más grande de los cartílagos laríngeos y está conformado por 2 láminas cuadriláteras de cartílago hialino que se fusionan por delante en la línea media y forman un ángulo casi recto en el hombre, pero más abierto en la mujer. En el borde superior, parte mediana, forma la **prominencia laríngea** o nuez de Adán, que es más marcada en los hombres, es el ángulo de unión de las láminas. Por su borde superior se une al cuerpo y a los cuernos mayores del hueso hioides, a través de la **membrana tirohioidea** que está reforzada en la línea media por el **ligamento tirohioideo mediano** y a los lados por los **ligamentos tirohioideos laterales**, en los que gene-

ralmente se ubican unos cartílagos inconstantes denominados cartílagos tritíceos. El borde posterior de cada lámina se proyecta hacia arriba como cuerno **superior** y hacia abajo como **cuerno inferior**; los cuernos inferiores se articulan con el cartílago cricoides constituyendo la articulación cricotiroidea.

Cartílago crícoideo: Es el más inferior de los cartílagos laríngeos y tiene forma de anillo de sello con el arco anterior y la lámina gruesa hacia atrás. Está formado por cartílago hialino y es más pequeño que el cartílago tiroides pero más grueso y fuerte. En la parte posterior, el borde superior de la lámina se une con la base de los cartílagos aritenoideos, articulación que permite movimiento de rotación y deslizamiento de los aritenoideos sobre el crícoideo. El borde superior del arco se articula con el borde inferior del cartílago tiroides, por el **ligamento cricotiroideo** o **membrana cricotiroidea** y el borde inferior se articula con el primer anillo traqueal.

Cartílago aritenoideo: Son dos cartílagos constituidos por el cartílago hialino, presenta forma de pirámide triangular y se articula por su base con el cartílago cricoides. En el ápex ubicado superior se unen los cartílagos corniculados. La base presenta dos procesos, **el proceso vocal** antero medial y el **proceso muscular** postero lateral para dar inserción a músculos y ligamentos. En cada uno de los procesos vocales se inserta un ligamento denominado **ligamento vocal**, que forman las llamadas cuerdas vocales.

Cartílago corniculado: Son cartílagos pares en forma de nódulos, formados por cartílago elástico. Los cartílagos corniculados están unidos a los ápex de las aritenoides y son como una prolongación de estos.

Cartílago cuneiforme: Los cartílagos cuneiformes se encuentran en el espesor de los pliegues ariepiglóticos de cada lado. Estos cartílagos se aproximan cuando se cierra el orificio de entrada a la laringe en el momento de deglutir (5).

Músculos de la laringe

Se dividen en un grupo intrínseco y otro extrínseco. Los músculos extrínsecos pertenecen en su mayoría a la región del cuello y su acción no es explícita a la laringe, entre esos están los músculos suprahioideos y el estilofaríngeo que suben el hueso hioides y la laringe y los infrahioideos que lo descienden; esos movimientos se presentan generalmente durante la deglución; los músculos extrínsecos no serán explicados en este apartado. Los intrínsecos se insertan en la cara interna de la laringe y tienen básicamente dos funciones: abrir y cerrar la glotis, y tensar las cuerdas vocales (5).

Los músculos intrínsecos tienen el nombre según su origen e inserción, se sobreponen para producir las tres acciones principales de la laringe que son abrir la glotis, cerrar la glotis y tensionar las cuerdas vocales, funciones que se describen a continuación con cada músculo (figura 5).

Figura 5. Músculos laríngeos.

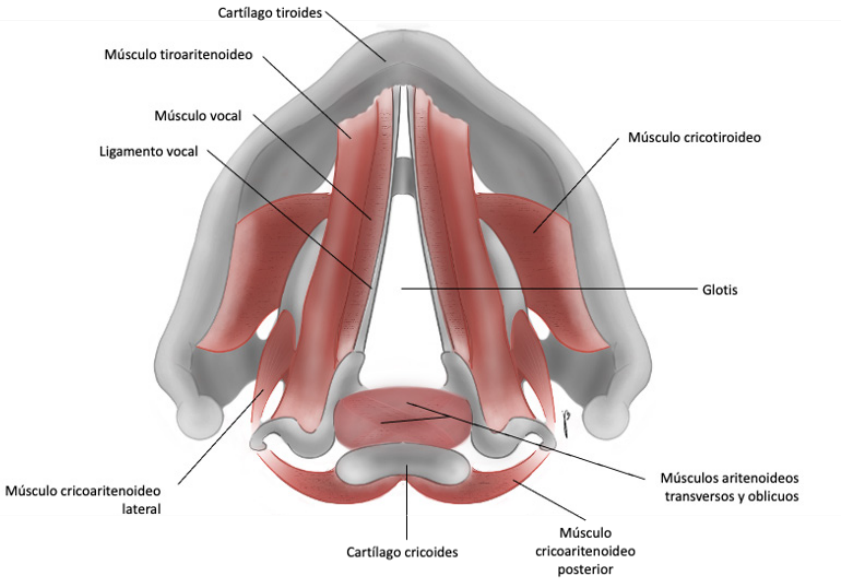

Fuente: Elaboración propia.

Músculo cricotiroideo: Es de forma triangular y se sitúa en la parte anterior e inferior de la laringe y cada músculo del lado correspondiente presenta dos partes, una recta y otra oblicua. Ambas porciones se originan en la cara anterolateral del arco del cartílago crícoideo y en cuanto a la inserción, la parte recta se inserta en el borde inferior de la lámina del cartílago tiroideo y la parte oblicua se inserta en el cuerno inferior del cartílago tiroideo. Su acción principal es tensar y aducir los pliegues vocales.

Músculo cricoaritenoideo posterior: Desde una vista posterior de la laringe, el músculo cricoaritenoideo posterior se origina en la cara posterior de la lámina cricoidea y se inserta en el proceso muscular del cartílago aritenoideo. La acción es tensar y abducir los pliegues vocales.

Músculo cricoaritenoideo lateral: Se ubica por dentro de la lámina del cartílago tiroideo originándose en el arco del cartílago cricoideo e insertándose en el proceso muscular del cartílago aritenoideo. Su acción es aducir los pliegues vocales.

Músculo tiroaritenoideo: Se sitúa lateral al pliegue vocal y se origina en la cara posterior del ángulo de la lámina del cartílago tiroideo, se inserta en la cara antero lateral del cartílago aritenoideo. La función es relajar y aducir los pliegues vocales.

Músculo vocal: En ocasiones se fusiona con algunas fibras del músculo tiroaritenoideo. Se origina en la cara posterior cerca a la línea media de la lámina del cartílago tiroideo, se inserta en el proceso vocal del cartílago aritenoideo. Su función es tensar los pliegues vocales.

Músculo tiroepiglótico: Son fibras que se prolongan hacia el pliegue ariepiglótico, su origen es en la cara posterior de la lámina del cartílago tiroideo y su inserción en el borde lateral del cartílago epiglótico. La acción de este músculo es dilatar el ádito laríngeo.

Músculo aritenoideo transverso: Se origina en la cara posterior de un cartílago aritenoideo y alcanza la cara posterior del cartílago

contralateral. Es constrictor de la porción posterior de la rima de la glotis.

Músculo aritenoideo oblicuo: Su origen se da en el proceso muscular del cartílago aritenoideo y se inserta en el ápex del cartílago aritenoideo contralateral. Es constrictor del ádito laríngeo.

La abertura de la glotis sucede a nivel de los pliegues vocales. Durante la inspiración normal, los pliegues vocales están abducidos y la rima de la glotis tiene forma triangular. El diámetro sagital promedio de la glotis es de 23 mm en el hombre y de 17 mm en la mujer. La distancia entre el proceso vocal cuando los pliegues están abducidos es aproximadamente de 19 mm en el hombre y 12 mm en las mujeres. Durante la inspiración forzada, los pliegues vocales están abducidos al máximo y la forma triangular de la glotis se convierte en una forma de diamante. Así la intubación con el paciente despierto se facilita cuando este inspira profundamente. En la espiración los pliegues vocales están aducidos, dejando una abertura pequeña entre ellas facilitando así la fonación.

El cierre de la glotis puede ocurrir en tres niveles diferentes: a nivel de los pliegues vocales (cierre de la rima glotis), a nivel de los pliegues vestibulares (cierre del surco vestibular) y a nivel de los pliegues ariepiglóticos (cierre de la apertura laríngea). El reflejo del cierre glótico protege el árbol bronquial del paso de sólidos y líquidos. Este reflejo ocurre por estimulación de los nervios laríngeos superiores (6).

Inervación de la laringe

La inervación de la laringe está garantizada por los nervios laríngeos superiores y laríngeos recurrentes, ambas ramificaciones del nervio vago. **El nervio laríngeo superior** se divide a nivel del hueso hioides en dos ramos, un ramo interno y un ramo externo. El ramo interno perfora la membrana tirohioidea para luego dividirse en ramos superiores e inferiores, llevando información sensitiva. Los ramos su-

periores inervan la vallecula, la superficie posterior de la epiglotis y los recesos piriformes. Los ramos inferiores llevan la sensibilidad a los pliegues vocales. Algunos de sus ramos terminales se unen con ramos ascendentes del nervio laríngeo recurrente homolateral. El ramo externo del nervio laríngeo superior lleva información motora al músculo cricotiroideo (6).

La inervación sensitiva de la superficie anterior de la epiglotis está dada por el nervio glosofaríngeo. El nervio laríngeo recurrente provee inervación a todos los músculos intrínsecos a excepción del cricotiroideo. El laríngeo recurrente también suple la sensibilidad de la membrana mucosa debajo de los pliegues vocales y la mucosa traqueal. Los nervios laríngeos recurrentes envían ramos comunicantes a los plexos cardiacos y aórticos. Estas comunicaciones explican en parte los cambios hemodinámicos que se producen durante la manipulación de la vía aérea (6).

Hueso hioides

Es un hueso en forma de U, no presenta articulación con otro hueso y sólo está sostenido por músculos y ligamentos. Está constituido por un cuerpo que se ubica anteriormente, dos cuernos mayores uno proyectado postero superiormente a cada lado y dos cuernos menores que se forman a nivel de la unión entre el cuerpo y los cuernos menores y se dirigen hacia arriba. El hueso hioides sostiene la laringe a través de la membrana tirohioidea y de los músculos que se insertan en su cara interna. Se sitúa a nivel de C3.

Tráquea

La tráquea es un conducto semicircular fibromuscular cartilaginoso, por donde circula el aire inspirado y espirado, inicia a partir de la laringe por debajo del cartílago cricoides y llega al tórax a nivel de TVI o TVII en el mediastino superior. En el adulto la tráquea tiene una longitud aproximada de 15 cm, un diámetro transverso aproximado de entre 1,2 cm y 1,1 cm de diámetro anteroposterior. Su principal

función es transportar aire hacia los pulmones. Posee un segmento cervical y uno torácico.

A nivel del cuello se relaciona anteriormente con la glándula tiroides y con los músculos infra hioideos, posteriormente con el esófago y a cada lado con el paquete vascular nervioso formado por la arteria carótida común, la vena yugular interna y el nervio vago (7).

En el tórax al lado derecho está relacionada con el arco de la vena ácigos y el nervio vago derecho, al lado izquierdo se relaciona con el arco aórtico y la arteria subclavia izquierda. Al entrar al tórax se desvía levemente a la izquierda desplazada por la arteria aorta. El último cartílago presenta forma de Y invertida llamado **carina,** a partir de allí se bifurca en bronquio principal derecho y bronquio principal izquierdo (7).

Bronquios

Los bronquios principales derecho e izquierdo se extienden entre la tráquea y el hilio pulmonar del lado correspondiente. Se dividen en bronquios lobulares y luego en bronquios segméntales. Su función aún radica en la conducción y no en el intercambio.

El **bronquio principal derecho** es más corto, vertical y de calibre mayor que el izquierdo, verticalizado y con una longitud aproximada de 2,5 cm, se ubica por detrás de la vena cava y está cruzado por el arco de la vena ácigos que pasa por encima de él. Se divide en bronquios lobular superior, medio e inferior para los tres lóbulos del pulmón derecho. El **bronquio principal izquierdo** es más largo que el derecho, de menor calibre y una distribución más horizontal, la longitud puede alcanzar los 5 cm, se ubica anterior al esófago y está cruzado por el arco aórtico. Se divide en bronquio lobular superior e inferior. Cada uno de los **bronquios lobulares** se divide en **bronquios segmentales** que transportan el aire a un área específica del pulmón (Tabla 2).

Tabla 2. Segmentación bronquial.

BRONQUIO PRINCIPAL DERECHO			**BRONQUIO PRINCIPAL IZQUIERDO**	
Bronquio lobular superior	**Bronquio lobular medio**	**Bronquio lobular inferior**	**Bronquio lobular superior**	**Bronquio lobular inferior**
Bronquio segmental apical o superior (BI).	Bronquio segmental lateral (BIV).	Bronquio segmental apical o superior (BVI).	Bronquio segmental apicoposterior (BI + II).	Bronquio segmental apical o superior (BVI).
Bronquio segmental posterior (BII).	Bronquio segmental medial (BV).	Bronquio segmental basal medial (BVII).	Bronquio segmental anterior (BIII).	Bronquio segmental basal medial (BVII)
Bronquio segmental anterior (BIII).		Bronquio segmental basal anterior (BVIII).	Bronquio segmental lingular superior (BIV).	Bronquio segmental basal anterior (BVIII).
		Bronquio segmental basal lateral (BIX).		Bronquio segmental basal lateral (BIX).
		Bronquio segmental basal posterior (BX).		Bronquio segmental basal posterior (BX).

Fuente: Elaboración propia.

Bronquiolos y alvéolos

La porción respiratoria, distal o inferior, se encuentra ubicada en el interior del tejido pulmonar. Está constituida por estructuras que se encargan principalmente del proceso de **intercambio gaseoso** (Figura 6).

Figura 6. Pulmón y parénquima pulmonar.

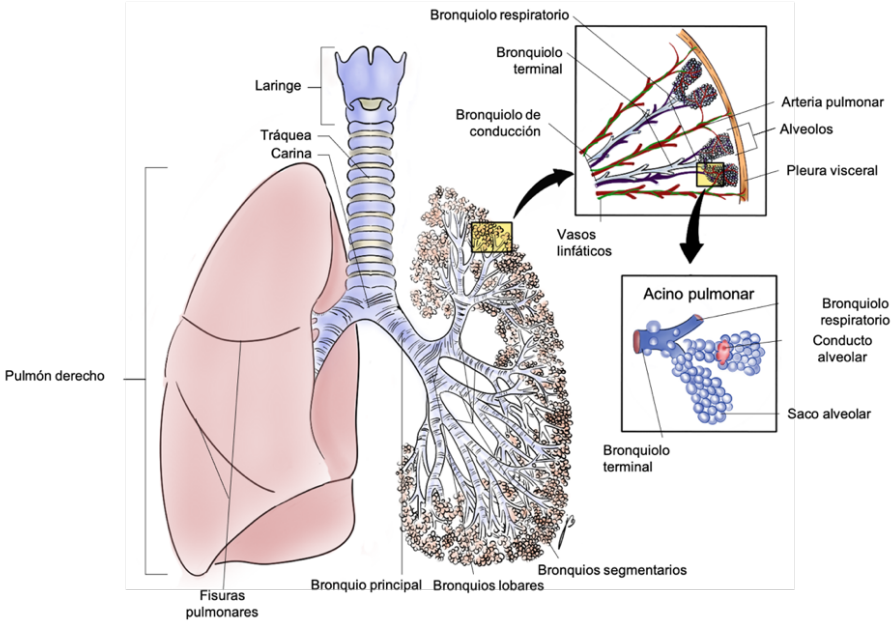

Fuente: tomado de Moore, K. L., Agur, A. M., & Dalley, A. F. (2015). Fundamentos de Anatomía con orientación clínica (5a. ed. --.). Barcelona: Wolters Kluwer.

Esta porción se encuentra conformada por los bronquiolos respiratorios, conductos alveolares, sacos alveolares y alvéolos, estructuras que en conjunto conforman la unidad funcional del sistema respiratorio **(Acino pulmonar).**

Para entender esta porción se debe reconocer distalmente a las bifurcaciones bronquiales que se continúan con las respiratorias, las que a su vez presentan proyecciones laterales correspondientes a **conductos alveolares**.

Luego, por cada conducto alveolar se encuentran alrededor de cinco a seis sacos alveolares. Estos últimos corresponden a racimos de alvéolos, pequeñas cavidades de más o menos 200 micrones (1/5 de mm), que constituyen la **unidad estructural básica de intercambio**

de gases del pulmón. Debido a la presencia de alvéolos en el bronquiolo terminal, desde aquí ya se está implicado el proceso de difusión gaseosa**.**

Cada bifurcación de los bronquios, bronquiolos y conductos alveolares se acompaña de una rama de la arteria pulmonar, dos tributarias de las venas pulmonares y una rama de la arteria bronquial (8).

Pulmones

Los pulmones son órganos pares de textura lisa, de color rosado pálido y de consistencia blanda y esponjosa; ubicados en la cavidad torácica constituida por la reja costal, el esternón en la parte anterior y la columna vertebral hacia la posterior. En cada pulmón se describe un ápex superior de forma redondeada, una **base** inferior que está en relación con el diafragma, por lo que se conoce también como cara diafragmática y presenta forma convexa, una **cara costal** que se relaciona con la pared torácica y adopta la forma parcialmente redondeada, una **cara medial** o **mediastinal** donde se localiza el **hilio pulmonar**, que es la región por donde ingresan y salen las estructuras vasculares y bronquiales del pulmón. En la cara mediastinal de ambos pulmones se logra identificar la impresión cardiaca, siendo mayor en el pulmón izquierdo por la posición anatómica del corazón. El **borde anterior** es delgado y separa la cara costal de la cara mediastinal y el **borde inferior** separa la base de las caras costal y mediastinal.

Los pulmones no son órganos simétricos, es decir, el pulmón derecho es más voluminoso que el pulmón izquierdo. En el pulmón derecho se identifican dos fisuras, la **fisura oblicua** y la **fisura horizontal**, **las** que dividen este pulmón en tres lóbulos: superior, medio e inferior. El pulmón izquierdo sólo presenta una sola fisura en la mayoría de los casos, la **fisura oblicua** que lo divide en dos lóbulos superior e inferior.

El tejido pulmonar está separado por tabiques de tejido conectivo que delimitan los segmentos del pulmón que están en relación con el ár-

bol bronquial y se conoce como **segmentación broncopulmonar;** esa segmentación es de importancia quirúrgica ante tratamientos de resección segmental, lobar o pulmonar. Los pulmones presentan un recubrimiento seroso denominado **pleura** (8).

Figura 7. Pulmones (vista anterior).

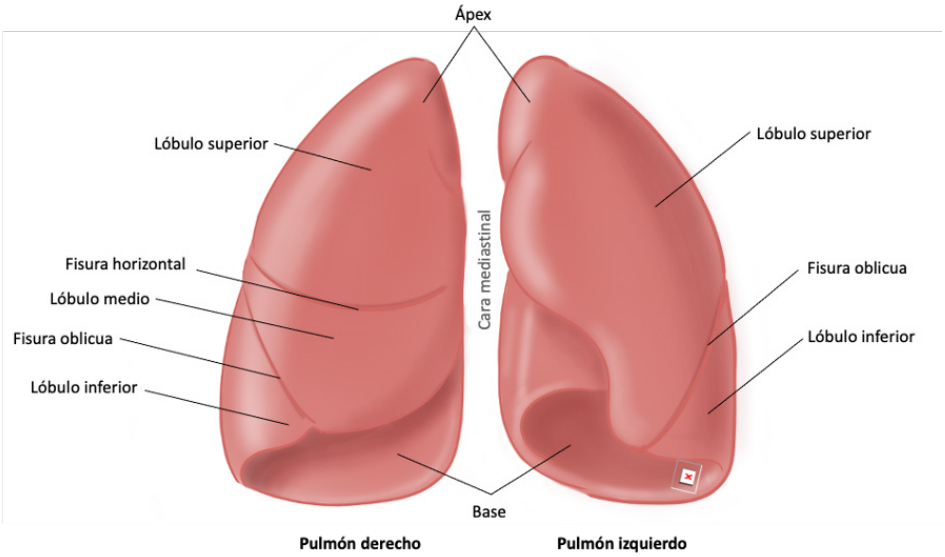

Fuente: Elaboración propia.

Pleura

Son membranas serosas que conforman un saco cerrado que recubre los pulmones y el interior de la cavidad torácica. Esta membrana serosa está constituida por una capa delgada de tejido conjuntivo laxo y una capa de epitelio escamoso simple. Cada pleura consta de dos láminas una visceral o pulmonar y otra parietal, denominadas respectivamente **pleura pulmonar** y **pleura parietal**, las cuales se unen bordeando el hilio del pulmón. Entre las dos láminas de pleura que conforman el saco ininterrumpido se encuentra la **cavidad pleural**, que es un espacio virtual que contiene una capa fina de líquido se-

roso lubricante secretado por el mesotelio, el líquido pleural facilita el deslizamiento y evita la fricción de los pulmones con estructuras adyacentes durante los movimientos de la respiración.

La **pleura pulmonar** se une íntimamente al pulmón excepto en el hilio pulmonar, la pleura pulmonar ingresa también en las fisuras del pulmón y las cubre hasta la profundidad de las mismas.

La **pleura parietal** recubre las diferentes partes de la cavidad torácica, el diafragma y la porción mediastinal de los pulmones, por lo que recibe el nombre según la zona que recubre: pleura costal, pleura mediastinal, pleura diafragmática y la porción cervical se denomina cúpula pleural. La **pleura costal** está en contacto directo con la fascia endotorácica que separa la pleura de la pared de la reja costa.

La **pleura mediastinal** cubre la cara mediastinal del pulmón entre el esternón y la cara anterior de los cuerpos vertebrales a excepción del hilio pulmonar, alrededor de él ingresa y se continúa como pleura pulmonar.

La **pleura diafragmática** se encuentra en contacto con la cara superior del diafragma del lado correspondiente, en esta región se forma el receso costo diafragmático.

La **cúpula pleural** se ubica en la parte cervical recubriendo el ápex del pulmón y se relaciona con la fascia endotorácica y contribuye a la fijación del pulmón, la cúpula pleural, por su ubicación, se relaciona con el ganglio simpático cervicotorácico, con la arteria subclavia y con los músculos escalenos (8).

Conclusiones

El capítulo *Anatomía del sistema respiratorio* se realizó con el objetivo de reconocer y diferenciar las estructuras anatómicas correspondientes a la vía aérea superior e inferior. Se puede decir que el apara-

to respiratorio está dividido en una porción de la vía aérea superior que lo conecta con el exterior del cuerpo que incluye las siguientes estructuras: fosas nasales, nariz y faringe, en donde no se realiza el intercambio gaseoso.

La vía aérea inferior que comprende laringe, tráquea, bronquios principales, bronquios lobulares, también hacen parte de la zona de conducción, a partir de los bronquiolos respiratorios, conductos alveolares, sacos alveolares y alveolos son estructuras anatómicas que conforman el acino pulmonar, parte fundamental del intercambio gaseoso.

Respecto a los pulmones y pleura, es importante tener en cuenta que los surcos que dividen la pleura en lóbulos son las llamadas cisuras, que permiten que el pulmón tenga una mejor distensibilidad y que dividen el pulmón derecho en tres lóbulos y el izquierdo en dos, debido a que hay un espacio ocupado por el corazón.

Referencias bibliográficas

1. Gutiérrez-Vidal SE, García-Araque HF, Esteban Gutiérrez-Vidal S. Aspectos básicos del manejo de la vía aérea: anatomía y fisiología. R. Mexicana de Anestesiología Medigraphic.com [En ligne]. www.medigraphic.org.mx [cité le 1 April 2022]. Disponible: https://www.medigraphic.com/pdfs/rma/cma-2015/cma152e.pdf

2. García Araque HF, Valencia Orgaz O, López Vicente R, Gutiérrez Vidal SE. Anatomía de la vía aérea para el broncoscopista. Una aproximación a la anestesia. Colomb J Anesthesiol. 2014;42(3):192–8. DOI: https://doi.org/10.1016/j.rca.2014.02.001

3. Quintero Cifuentes IF. Fundamentos para la evaluación y manejo de la vía aérea. Cali. Universidad Icesi, 2020. DOI: https://doi.org/10.18046/eui/disc.2.2020

4. Moore KL, Dalley AF, Agur AMR, Gutiérrez A, Ángeles Castellanos AM. Anatomía con orientación clínica. 2018. ISBN: 9788417033637

5. Netter FH. Atlas de anatomía humana (6a. ed.). [Internet]. Barcelona: Elsevier Health Sciences Spain - T; 2015. http://public.ebookcentral.proquest.com/choice/publicfullrecord.aspx?p=342 9728

6. Pró EA. Anatomía clínica. Buenos Aires: Panamericana; 2014. ISBN: 978- 950-06-0603-5

7. Lowe JS, Anderson PG, Anderson SI. Stevens y Lowe. Histología humana. 2020. ISBN: 9788491136279